ANATOMIE
& PHYSIOLOGIE



CONFORME
AU PROGRAMME
NATIONAL

1ère Année

EDITION 2025

Option

AGRICULTURE GENERALE

TABLE DE MATIERE

PRÉLIMINAIRES 📚 1

1. Objectif intermédiaire d'intégration (O.I.I.) 🎯 1
   - 1.1. Description structurelle et fonctionnelle 1
   - 1.2. Identification et Localisation 1
   - 1.3. Analyse comparative interspécifique 2
2. Compétences visées 🛠️ 2
   - 2.1. Analyser le corps animal comme un système intégré 2
   - 2.2. Comparer les structures anatomiques des espèces d'élevage ... 3
   - 2.3. Relier Structure et Fonction (Le principe de pertinence physiologique) 3

Chapitre 1 : Concepts fondamentaux et terminologie 7

1.1. Définitions de l'anatomie et de la physiologie 7

1.2. Niveaux d'organisation du corps animal 9
   - 1.2.1. Du niveau chimique au niveau cellulaire 9
   - 1.2.2. Du niveau tissulaire à l'organisme 9

1.3. Les plans et axes de référence anatomiques 11
   - 1.3.1. Le plan sagittal médian et les plans paramédians 11
   - 1.3.2. Le plan transversal et le plan frontal 11
   - 1.3.3. Terminologie directionnelle 11

1.4. Les grandes cavités corporelles 13
   - 1.4.1. La cavité dorsale 13
   - 1.4.2. La cavité ventrale 13

1.5. Ressources complémentaires 15
   - 1.5.1. Questions et réponses d'approfondissement 15
   - 1.5.2. Confusions et erreurs fréquentes à éviter 15

1.6. Scenarios et Exercices 16
   - 1.6.1. Exercices à compléter (Mots manquants) 16
   - 1.6.2. Exercices de raisonnement (Sans corrigés) 16

- 1.6.3. Exercices de raisonnement (Avec corrigés).....17
- 1.6.4. Scénarios d'assimilation (Avec corrigés détaillés) 19

Chapitre 2 : La cellule animale, unité de vie 22

2.1. La membrane plasmique et le transport membranaire.....22

- 2.1.1. Structure de la membrane.....22
- 2.1.2. Mécanismes de transport passif 22
- 2.1.3. Mécanismes de transport actif 23

2.2. Le cytoplasme et ses organites.....25

- 2.2.1. Les mitochondries : centrales énergétiques 25
- 2.2.2. Les ribosomes et le réticulum endoplasmique.....25
- 2.2.3. L'appareil de Golgi et les lysosomes 25

2.3. Le noyau : centre de contrôle génétique 27

- 2.3.1. Structure nucléaire 27
- 2.3.2. Fonction de stockage et de commande 27

2.4. Le cycle cellulaire et la division (mitose).....29

- 2.4.1. L'interphase 29
- 2.4.2. La mitose 29

2.5. Ressources complémentaires.....31

- 2.5.1. Questions et réponses d’approfondissement.....31
- 2.5.2. Confusions et erreurs fréquentes à éviter 31
- 2.5.3. Scenarios et Exercices.....32
- 2.5.4. Exercices à compléter (Mots manquants) 32
- 2.5.5. Exercices de raisonnement (Sans corrigés).....32
- 2.5.6. Exercices de raisonnement (Avec corrigés).....33
- 2.5.7. Scénarios d'assimilation (Avec corrigés détaillés) 35

Chapitre 3 : Le tissu épithélial 40

3.1. Caractéristiques et classification des épithéliums 40

- 3.1.1. Propriétés fondamentales.....40
- 3.1.2. Critères de classification.....40

3.2. Les épithéliums de revêtement 42
- 3.2.1. L'épithélium simple squameux 42
- 3.2.2. L'épithélium simple cylindrique 42
- 3.2.3. L'épithélium stratifié squameux 42

3.3. Les épithéliums glandulaires : sécrétion 44
- 3.3.1. Les glandes exocrines 44
- 3.3.2. Les glandes endocrines 44

3.4. Les jonctions cellulaires et la cohésion tissulaire 46
- 3.4.1. Les jonctions serrées 46
- 3.4.2. Les desmosomes 46
- 3.4.3. Les jonctions communicantes (Gap junctions) 46

3.5. Ressources complémentaires.....48
- 3.5.1. Questions et réponses d'approfondissement.....48
- 3.5.2. Confusions et erreurs fréquentes à éviter 48
- 3.5.3. Scenarios et Exercices.....49
- 3.5.4. Exercices à compléter (Mots manquants) 49
- 3.5.5. Exercices de raisonnement (Sans corrigés).....49
- 3.5.6. Exercices de raisonnement (Avec corrigés).....50
- 3.5.7. Scénarios d'assimilation (Avec corrigés détaillés) 52

Chapitre 4 : Les tissus conjonctifs et de soutien 54

4.1. Composants et classification des tissus conjonctifs.....54
- 4.1.1. Les cellules résidentes et transitoires 54
- 4.1.2. La matrice extracellulaire 54
- 4.1.3. Classification fonctionnelle.....55

4.2. Le cartilage : un soutien flexible 57
- 4.2.1. Le cartilage hyalin.....57
- 4.2.2. Le cartilage élastique 57
- 4.2.3. Le cartilage fibreux (Fibrocartilage).....57

4.3. Le tissu osseux : structure et solidité 59

- 4.3.1. Composition de la matrice osseuse 59
- 4.3.2. L'ostéon : unité structurale.....59
- 4.3.3. Remodelage osseux et homéostasie calcique.....59

4.4. Le sang : un tissu conjonctif liquide 61

- 4.4.1. Le plasma sanguin.....61
- 4.4.2. Les érythrocytes (Globules rouges) 61
- 4.4.3. Les leucocytes et thrombocytes 61

4.5. Ressources complémentaires.....63

- 4.5.1. Questions et réponses d'approfondissement.....63
- 4.5.2. Confusions et erreurs fréquentes à éviter 63
- 4.5.3. Scenarios et Exercices.....64

Chapitre 5 : Le tissu musculaire.....70

5.1. Le muscle squelettique et la contraction volontaire 70

- 5.1.1. Organisation structurale 70
- 5.1.2. Le sarcomère et les myofilaments.....70
- 5.1.3. Mécanisme de contraction 70

5.2. Le muscle cardiaque et l'automatisme.....73

- 5.2.1. Structure histologique spécifique 73
- 5.2.2. Fonctionnement automatique 73

5.3. Le muscle lisse et les contractions involontaires.....75

- 5.3.1. Structure non striée 75
- 5.3.2. Physiologie de la contraction 75

5.4. L'insertion des muscles et la production du mouvement 77

- 5.4.1. Origine et insertion 77
- 5.4.2. Action antagoniste et synergique 77

5.5. Ressources complémentaires.....79

- 5.5.1. Questions et réponses d'approfondissement.....79
- 5.5.2. Confusions et erreurs fréquentes à éviter 79
- 5.5.3. Scenarios et Exercices.....79

Chapitre 6 : Le tissu nerveux.....86
6.1. Structure et types de neurones.....86
- 6.1.1. Anatomie du neurone 86
- 6.1.2. Classification fonctionnelle.....86

6.2. La névroglie : les cellules de soutien 88
- 6.2.1. Rôles de protection et nutrition 88
- 6.2.2. La gaine de myéline.....88

6.3. La synapse et la transmission de l'influx nerveux 90
- 6.3.1. Structure de la synapse chimique 90
- 6.3.2. Le mécanisme de transmission 90

6.4. Les nerfs et les ganglions.....92
- 6.4.1. Les nerfs périphériques.....92
- 6.4.2. Les ganglions nerveux 92

6.5. Ressources complémentaires.....94
- 6.5.1. Questions et réponses d'approfondissement.....94
- 6.5.2. Confusions et erreurs fréquentes à éviter.....94
- 6.5.3. Scenarios et Exercices.....95

Chapitre 7 : Le système tégumentaire 103
7.1. Structure de la peau : épiderme et derme.....103
- 7.1.1. L'épiderme : la barrière protectrice 103
- 7.1.2. Le derme : le cuir vivant 103
- 7.1.3. L'hypoderme 104

7.2. Les annexes cutanées : poils, plumes et glandes 106
- 7.2.1. Le système pileux et le plumage.....106
- 7.2.2. Les glandes sudoripares et sébacées.....106
- 7.2.3. La glande mammaire 106

7.3. Les phanères spécialisées : cornes, sabots et griffes 108
- 7.3.1. Les cornes.....108
- 7.3.2. Les sabots et onglons 108

- 7.3.3. Adaptation à l'environnement 108

7.4. Fonctions du système tégumentaire 110

- 7.4.1. Protection et défense 110
- 7.4.2. Régulation thermique et sensorielle 110

7.5. Ressources complémentaires 112

- 7.5.1. Questions et réponses d'approfondissement 112
- 7.5.2. Confusions et erreurs fréquentes à éviter 112
- 7.5.3. Scenarios et Exercices 112

Chapitre 8 : Le système squelettique 119

8.1. Le squelette axial : crâne, colonne et cage thoracique 119

- 8.1.1. Le crâne et la mandibule 119
- 8.1.2. La colonne vertébrale 119
- 8.1.3. La cage thoracique 120

8.2. Le squelette appendiculaire : membres et ceintures 122

- 8.2.1. Le membre thoracique (Antérieur) 122
- 8.2.2. Le membre pelvien (Postérieur) 122

8.3. Les articulations : structure et types de mouvements 124

- 8.3.1. Classification structurale 124
- 8.3.2. Structure d'une articulation synoviale 124

8.4. Anatomie comparée du squelette des animaux d'élevage 126

8.5. Ressources complémentaires 128

- 8.5.1. Questions et réponses d'approfondissement 128
- 8.5.2. Confusions et erreurs fréquentes à éviter 128
- 8.5.3. Scenarios et Exercices 128

Chapitre 9 : Le système musculaire 134

9.1. Principaux muscles de la tête et du cou 134

- 9.1.1. Muscles de la tête 134
- 9.1.2. Muscles du cou (Encolure) 134

9.2. Les muscles du tronc et de l'abdomen 136

- 9.2.1. Le dos et les reins.....136
- 9.2.2. La sangle abdominale 136
- 9.2.3. Muscles respiratoires.....136

9.3. Les muscles des membres antérieurs 138

- 9.3.1. L'épaule et le bras 138
- 9.3.2. L'avant-bras 138

9.4. Les muscles des membres postérieurs 140

- 9.4.1. La croupe et la cuisse 140
- 9.4.2. Importance économique 140

9.5. Ressources complémentaires.....142

- 9.5.1. Questions et réponses d'approfondissement.....142
- 9.5.2. Confusions et erreurs fréquentes à éviter 142
- 9.5.3. Scenarios et Exercices.....143

Chapitre 10 : Le système digestif 149

10.1. Anatomie comparée de la bouche et de l'œsophage.....149

- 10.1.1. Préhension et mastication 149
- 10.1.2. Salivation et déglutition.....149

10.2. L'estomac des monogastriques : cas du porc et de la volaille.....151

- 10.2.1. L'estomac du porc.....151
- 10.2.2. Le système digestif aviaire 151

10.3. L'estomac des polygastriques (ruminants) : cas du bovin et du caprin 153

- 10.3.1. Le complexe réticulo-rumen : la cuve de fermentation 153
- 10.3.2. L'omasum et l'abomasum 153

10.4. L'intestin, le foie et le pancréas : digestion et absorption.....155

- 10.4.1. L'intestin grêle et l'absorption 155
- 10.4.2. Le gros intestin.....155

10.5. Ressources complémentaires.....157

- 10.5.1. Questions et réponses d'approfondissement 157

- 10.5.2. Confusions et erreurs fréquentes à éviter 157

10.6. Scenarios et Exercices 157

- 10.6.1. Exercices à compléter (Mots manquants) 157
- 10.6.2. Exercices de raisonnement (Sans corrigés) 158
- 10.6.3. Exercices de raisonnement (Avec corrigés) 159
- 10.6.4. Scénarios d'assimilation (Avec corrigés détaillés) 161

Chapitre 11 : Les systèmes respiratoire et circulatoire 163

11.1. Les voies respiratoires supérieures et inférieures 163

- 11.1.1. Voies supérieures : conditionnement de l'air 163
- 11.1.2. L'arbre bronchique 163

11.2. Les poumons et le mécanisme de la ventilation 165

- 11.2.1. Les alvéoles pulmonaires 165
- 11.2.2. Mécanique ventilatoire 165

11.3. Le cœur : anatomie et cycle cardiaque 167

- 11.3.1. Anatomie cardiaque 167
- 11.3.2. Le cycle cardiaque 167

11.4. Les vaisseaux sanguins et la circulation 167

- 11.4.1. Types de vaisseaux 167
- 11.4.2. La double circulation 168

11.5. Ressources complémentaires 168

- 11.5.1. Questions et réponses d'approfondissement 168
- 11.5.2. Confusions et erreurs fréquentes à éviter 168

11.6. Scenarios et Exercices 169

- 11.6.1. Exercices à compléter (Mots manquants) 169
- 11.6.2. Exercices de raisonnement (Sans corrigés) 170
- 11.6.3. Exercices de raisonnement (Avec corrigés) 170
- 11.6.4. Scénarios d'assimilation (Avec corrigés détaillés) 172

Chapitre 12 : Les systèmes urinaire et excréteur 175

12.1. Anatomie du rein et du néphron 175

- 12.1.1. Morphologie rénale 175
- 12.1.2. Le Néphron : l'usine de filtration 175

12.2. La formation de l'urine 175

- 12.2.1. La filtration glomérulaire 175
- 12.2.2. La réabsorption tubulaire.....176
- 12.2.3. La sécrétion tubulaire.....176

12.3. Les voies urinaires : uretères, vessie et urètre 176

- 12.3.1. Transport et stockage 176
- 12.3.2. L'urètre et le dimorphisme sexuel 176

12.4. Le rôle du système urinaire dans l'homéostasie 177

- 12.4.1. Régulation hydrique et pression artérielle.....177
- 12.4.2. Équilibre acido-basique et érythropoïèse 177

12.5. Ressources complémentaires.....177

- 12.5.1. Questions et réponses d'approfondissement.....177
- 12.5.2. Confusions et erreurs fréquentes à éviter 178

12.6. Scenarios et Exercices.....178

- 12.6.1. Exercices à compléter (Mots manquants) 178
- 12.6.2. Exercices de raisonnement (Sans corrigés).....179
- 12.6.3. Exercices de raisonnement (Avec corrigés).....180
- 12.6.4. Scénarios d'assimilation (Avec corrigés détaillés) 181

Chapitre 13 : Le système reproducteur 184

13.1. L'appareil reproducteur mâle : testicules et voies génitales.....184

- 13.1.1. Les testicules et la thermorégulation 184
- 13.1.2. L'épididyme.....184
- 13.1.3. Le canal déférent et l'urètre.....185

13.2. Les glandes annexes et le pénis.....185

- 13.2.1. Le rôle des glandes annexes.....185
- 13.2.2. Anatomie comparée du pénis 185

13.3. L'appareil reproducteur femelle : ovaires et voies génitales 186

- 13.3.1. Les ovaires : fonction exocrine et endocrine 186
- 13.3.2. Les oviductes et l'utérus 186
- 13.3.3. Le col utérin (Cervix) et le vagin 186

13.4. Les organes génitaux externes et la mamelle.....186

- 13.4.1. La vulve et le clitoris 187
- 13.4.2. Anatomie de la glande mammaire.....187

13.5. Ressources complémentaires.....187

- 13.5.1. Questions et réponses d'approfondissement 187
- 13.5.2. Confusions et erreurs fréquentes à éviter 188
- 13.5.3. Scenarios et Exercices.....188

Chapitre 14 : Les cycles physiologiques de la reproduction.....194

14.1. Le cycle œstral et la détection des chaleurs.....194

- 14.1.1. Les phases du cycle 194
- 14.1.2. Détection des chaleurs 194

14.2. La fécondation, la gestation et le développement embryonnaire ...195

- 14.2.1. Fécondation et nidation.....195
- 14.2.2. Placentation et gestation 195

14.3. La mise bas (parturition) 195

- 14.3.1. Phase 1 : Préparation.....195
- 14.3.2. Phase 2 : Expulsion du fœtus 195
- 14.3.3. Phase 3 : Délivrance 196

14.4. La lactation et les soins au nouveau-né.....196

- 14.4.1. L'importance vitale du colostrum.....196
- 14.4.2. Soins immédiats 196

14.5. Ressources complémentaires.....196

- 14.5.1. Questions et réponses d'approfondissement 196
- 14.5.2. Confusions et erreurs fréquentes à éviter 197
- 14.5.3. Scenarios et Exercices.....197

ANNEXES..... a

ANNEXES ..... a
Annexe 1 : Constantes physiologiques de référence 📊 i
- 1.1. Paramètres vitaux de base i
- 1.2. Paramètres hématologiques moyens ii

Annexe 2 : Reproduction et Obstétrique 🐄 ii
- 2.1. Données cycliques et gestation iii
- 2.2. Signes cliniques de l'œstrus (Chaleurs) iii

Annexe 3 : Guide de dentition et détermination de l'âge 🦷 iv
- 3.1. Formule dentaire des ruminants (Adulte) iv
- 3.2. Évolution chronologique chez le Bovin iv
- 3.3. Évolution chronologique chez le Petit Ruminant (Chèvre/Mouton) v

Annexe 4 : Anatomie topographique pour les injections 💉 v
- 4.1. Voies d'administration et sites préférentiels v
- 4.2. Localisation des organes pour l'examen clinique vi

Annexe 5 : Lexique des termes anatomiques directionnels 🧭 vii

Annexe 6 : Classification des tissus biologiques 🔬 viii
- 6.1. Tissu Épithélial (Couverture et Sécrétion) viii
- 6.2. Tissu Conjonctif (Soutien et Liaison) viii
- 6.3. Tissu Musculaire (Mouvement) viii
- 6.4. Tissu Nerveux (Contrôle et Communication) ix

Annexe 7 : Conversion des unités zootechniques 📐 ix



PRÉLIMINAIRES 📚

L'étude de l'anatomie et de la physiologie animale constitue le socle scientifique indispensable à la formation de tout technicien agricole compétent en République Démocratique du Congo. Cette discipline ne se limite pas à une mémorisation statique de noms d'organes ; elle est la clé de voûte de la zootechnie moderne. Comprendre la machine animale, c'est se donner les moyens d'agir sur elle pour nourrir les populations tout en respectant le vivant.

Cette section préliminaire établit le cadre rigoureux et les ambitions élevées du cours. Elle vise à orienter l'élève en définissant clairement les compétences qu'il devra maîtriser au terme de l'année et l'objectif global de la formation. Il s'agit de poser les bases d'une approche rationnelle et scientifique de l'élevage, où la connaissance intime du corps animal et de son fonctionnement permet d'optimiser la production (lait, viande, œufs, travail) et d'assurer le bien-être du cheptel face aux défis environnementaux spécifiques de notre pays. L'anatomie est la carte, la physiologie est le trajet ; sans elles, l'éleveur navigue à l'aveugle.

1. Objectif intermédiaire d'intégration (O.I.I.) 🎯

Au terme de la première année de formation technique agricole, l'élève sera capable de mobiliser ses connaissances anatomiques et physiologiques pour résoudre des problèmes de base liés à l'élevage. Il ne s'agit pas seulement de savoir, mais de savoir-faire intellectuel.

1.1. Description structurelle et fonctionnelle

L'élève devra être apte à décrire avec précision la structure macroscopique et microscopique des principaux systèmes organiques des animaux d'élevage. Cette description dépassera la simple observation de surface pour pénétrer l'intimité des tissus et l'architecture interne des organes vitaux. Il devra expliquer leurs fonctions vitales de base, en démontrant comment chaque pièce du puzzle anatomique contribue à la survie et à la productivité de l'animal. Par exemple, il ne suffira pas de localiser le foie, mais d'expliquer son rôle central dans la détoxification et le métabolisme énergétique.

1.2. Identification et Localisation

Il devra pouvoir identifier sans hésitation les différents organes sur des schémas anatomiques, des modèles pédagogiques ou des pièces anatomiques

réelles lors des travaux pratiques (organes d'abattoir). Cette compétence inclut la capacité de situer topographiquement ces organes sur l'animal vivant, une aptitude pré-clinique essentielle pour les futures interventions (injections, palpations, auscultations). Relier leur anatomie spécifique aux processus physiologiques essentiels comme la digestion, la respiration, la circulation et la reproduction sera le critère de réussite majeur.

1.3. Analyse comparative interspécifique

Cette compétence se manifestera concrètement par sa capacité à différencier les particularités anatomiques entre les espèces majeures. L'élève devra expliquer, par exemple, les différences fondamentales entre le système digestif d'un monogastrique comme le porc (adapté aux concentrés) et celui d'un ruminant comme la chèvre ou le bovin (adapté aux fourrages grossiers). Il devra démontrer comment ces différences structurelles dictent impérativement leur alimentation, leur gestion sanitaire et leur mode de vie en élevage. L'incapacité à distinguer ces physiologies conduit à des erreurs zootechniques fatales que l'élève devra savoir prévenir.

2. Compétences visées 🛠️

Ce cours est conçu comme un outil de transformation intellectuelle. Il vise à faire passer l'élève d'une vision naïve de l'animal à une vision technique et systémique.

2.1. Analyser le corps animal comme un système intégré

L'élève apprendra à déconstruire la complexité du vivant pour mieux la comprendre. Il reconnaîtra les différents niveaux d'organisation hiérarchique qui régissent la biologie :

- **Le niveau cellulaire :** Comprendre l'unité de base de la vie.
- **Le niveau tissulaire :** Comprendre comment les cellules s'assemblent pour former des tissus spécialisés (musculaire, nerveux, épithélial, conjonctif).
- **Le niveau organique :** Comprendre comment les tissus forment des organes fonctionnels.
- **Le niveau systémique :** Comprendre comment les organes collaborent pour former des grands systèmes (digestif, respiratoire, circulatoire). Il intégrera le fait qu'aucune fonction n'est isolée : la digestion dépend de

la circulation, qui dépend de la respiration, le tout régulé par les systèmes nerveux et hormonaux.

2.2. Comparer les structures anatomiques des espèces d'élevage

Le technicien agricole en RDC doit être polyvalent. Il développera la capacité de comparer les structures anatomiques entre les principales espèces d'élevage pertinentes pour le contexte congolais :

- **Bovins :** Focus sur les races locales (N'Dama, Zébu) et améliorées.
- **Caprins et Ovins :** Petits ruminants essentiels à l'économie rurale.
- **Porcins :** Monogastriques à croissance rapide.
- **Volailles :** Spécificités aviaires (absence de dents, sacs aériens, ponte). Cette approche comparative est cruciale pour adapter les techniques d'élevage. On ne nourrit pas une poule comme une vache, et on ne soigne pas un porc comme une chèvre, précisément à cause de leurs différences anatomiques.

2.3. Relier Structure et Fonction (Le principe de pertinence physiologique)

Enfin, il acquerra la compétence fondamentale, celle qui distingue le technicien du simple exécutant : mettre en relation une structure anatomique avec sa fonction physiologique.

- **Nutrition :** Comprendre que la longueur de l'intestin ou la taille du cæcum détermine la capacité à digérer les fibres.
- **Croissance :** Comprendre comment le développement osseux et musculaire s'articule pour produire de la viande.
- **Reproduction :** Comprendre que la conformation des organes génitaux conditionne la fertilité et les techniques d'insémination ou de mise bas. Ces connaissances sont les prérequis non négociables pour les cours de zootechnie spéciale, de nutrition et de pathologie qui suivront dans le cursus. Elles forment la grammaire nécessaire pour lire et écrire l'histoire de la production animale.

Conseils pour l'étude

- **Visualisation :** Ne jamais apprendre un nom d'organe sans le visualiser mentalement. Utilisez les schémas, dessinez-les vous-même. Une anatomie apprise sans image est une anatomie morte.
- **Logique fonctionnelle :** Posez-vous toujours la question "Pourquoi ?". Pourquoi le rumen est-il si gros ? Pourquoi la paroi du ventricule gauche est-elle plus épaisse ? La réponse est toujours dans la fonction.
- **Observation terrain :** Profitez de chaque occasion (abattage familial, marché, élevage de l'école) pour observer le réel. La théorie du cahier doit se confronter à la réalité biologique.

Solutions pratiques pour l'apprentissage

- Créez des tableaux comparatifs (Vache vs Truie) pour chaque système étudié.
- Utilisez un vocabulaire précis. En technique, un "ventre" n'existe pas, on parle d'abdomen ; une "patte" est un membre thoracique ou pelvien. La précision du langage reflète la précision de la pensée.
- Révisez en boucle : Les systèmes sont liés. Quand vous étudiez le cœur, revoyez les poumons. Quand vous étudiez le rein, revoyez la circulation sanguine. Tout est connecté.

Éditions Donel C.
Direction Éditoriale et Conception Générale :
MURHULA BAZIKANGE M.
Pour contacts, mon site web :
https://murhulabazikange.com/

© 2025, Donel Consulting, Kin. RDC
Tous droits réservés.

Pour l'excellence de l'éducation en RDC,
Tous les manuels scolaires en un seul endroit,
sur ce site web :
https://manuels-scolaires-rdc.com/

Pour plus de détails, scannez ceci :

PARTIE I

INTRODUCTION À L'ANATOMIE ET À LA CYTOLOGIE 🔬

Cette première partie a pour but d'établir le langage et les concepts fondamentaux de la discipline. Avant d'explorer les systèmes complexes, il est essentiel de maîtriser la terminologie et de comprendre le niveau d'organisation le plus élémentaire : la cellule. Cette section plonge au cœur de l'unité de base de la vie, en décrivant sa structure et ses fonctions, pour construire une connaissance solide de l'intérieur, du plus petit au plus grand.



Chapitre 1 : Concepts fondamentaux et terminologie

Ce chapitre inaugural pose les fondations en définissant les termes et les plans de référence qui seront utilisés tout au long du cours. La maîtrise de ce vocabulaire est indispensable pour une description anatomique précise et sans ambiguïté.

1.1. Définitions de l'anatomie et de la physiologie

L'anatomie constitue la science descriptive de la structure, de la forme et des rapports des organes entre eux. Elle exige une observation méticuleuse de la charpente animale, depuis l'architecture osseuse jusqu'à la texture tissulaire. L'anatomie macroscopique s'intéresse aux structures visibles à l'œil nu, telles que le cœur d'un bovin ou le gésier d'une poule, tandis que l'anatomie microscopique, ou histologie, explore l'organisation cellulaire invisible sans instrumentation optique.

La physiologie étudie le fonctionnement dynamique des organismes vivants et les mécanismes physiques et chimiques qui soutiennent la vie. Elle explique comment les structures anatomiques opèrent pour maintenir l'homéostasie. Par exemple, la physiologie rénale analyse les processus de filtration sanguine et de réabsorption d'eau permettant à une chèvre de survivre en zone aride.

Ces deux disciplines forment une entité indissociable : la structure détermine la fonction. La forme particulière des molaires d'une vache, larges et striées, dicte sa capacité physiologique à broyer des fibres végétales résistantes. Inversement, les exigences fonctionnelles de la course chez le cheval ont, au fil de l'évolution, modelé l'anatomie de ses membres. Toute analyse d'un problème d'élevage en RDC doit intégrer cette dualité pour diagnostiquer efficacement une pathologie ou une baisse de rendement.

ANATOMIE ET PHYSIOLOGIE APPLIQUÉES À L'AGRICULTURE EN RDC

Chapitre 1 : Concepts fondamentaux et terminologie

Ce chapitre inaugural pose les fondations en définissant les termes et les **plans de référence** qui seront utilisés tout au long du cours. La maîtrise de ce vocabulaire est indispensable pour une description anatomique précise et sans ambiguité.

1.1. Définitions de l'anatomie et de la physiologie

L'**anatomie** constitue la science descriptive de la structure, de la forme et des rapports des organes entre eux. Elle exige une observation méticuleuse de la charpente animale, depuis l'architecture osseuse jusqu'à la texture tissulaire. L'**anatomie macroscopique** s'intéresse aux structures visibles à l'œil nu, telles que le cœur d'un bovin ou le gésier d'une poule, ponis ou le gèsier d'une poule, tandis que l'**anatomie microscopique**, ou **histologie**, explore l'organisation cellulaire invisible sans instrumentation optique.

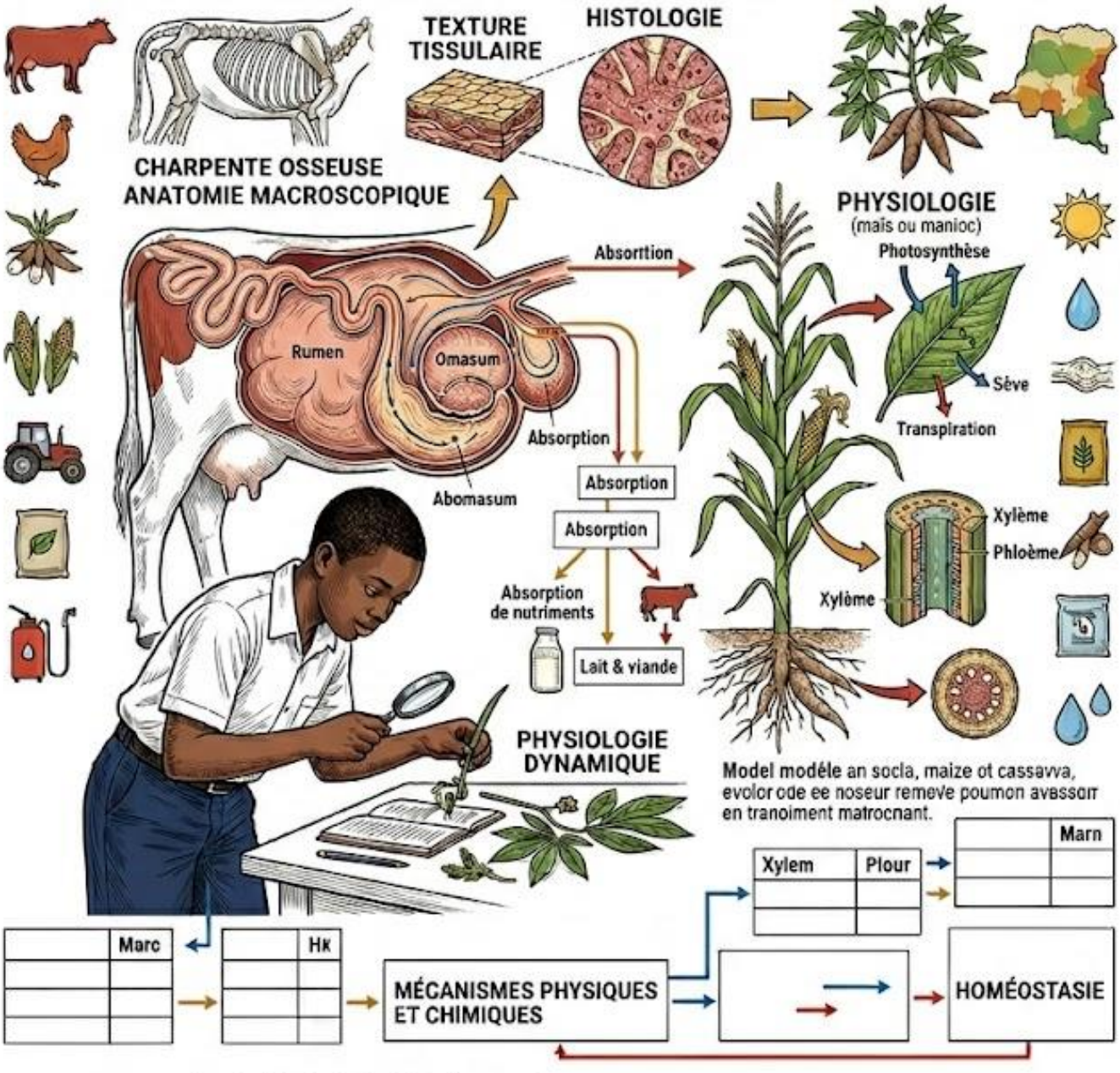



La physiologie étudie le fonctionnement dynamique des organismes vivants et les mécanismes physiques et chimiques qu. Elle explique comment les structures anator-ques opèrent pour maintenir l'homéostasie. Par exemple, ta physiologie rénale analyse les processus de filtration sanguine et de réabsorption d'eau permettant à une chèvre de survivre en zone aride.

Ces deux disciplines forment une entité indissociable : la structure détermine ir donction. La forme particulière des molaires d'une vache, larges et striées, dicte sa capacité physiologique à broyer des fibres végétales résistantes. Inversement, les exigences fonotionnelles de la course chez le cheval ont, au fil de l'évolution, modelé l'anatomie de ses membres. Toute analyse d'un problème d'élevage en RDC doit intégrer cette dualité pour diagnostiquer efficacement une pathologie ou une baisse de rendement.

1.2. Niveaux d'organisation du corps animal

L'organisme animal représente un assemblage complexe hiérarchisé où chaque niveau repose sur la stabilité du précédent.

1.2.1. Du niveau chimique au niveau cellulaire

Le niveau chimique constitue la base fondamentale, comprenant les atomes (carbone, hydrogène, oxygène) qui s'assemblent pour former des molécules complexes comme les protéines, les lipides et les glucides. Ces molécules s'organisent pour constituer les organites, composants fonctionnels de la cellule. La cellule représente l'unité structurale et fonctionnelle de base de la vie. Dans le contexte de l'élevage, la qualité des nutriments apportés à l'animal (niveau chimique) conditionne directement la santé cellulaire et, par extension, la croissance musculaire (viande).

1.2.2. Du niveau tissulaire à l'organisme

Les cellules similaires se regroupent pour former des tissus, tels que le tissu musculaire ou le tissu nerveux, qui accomplissent une fonction commune. L'assemblage de différents tissus forme un organe, une structure anatomique distincte comme l'estomac ou le foie, spécialisée dans des fonctions précises. Les organes interagissent au sein de systèmes (système digestif, système respiratoire) pour assurer les grandes fonctions vitales. L'ensemble de ces systèmes, fonctionnant en synergie, constitue l'organisme entier. Une défaillance au niveau tissulaire, comme une lésion de la muqueuse intestinale, perturbe le système digestif et affecte l'homéostasie globale de l'animal.

1.2. NIVEAUX D'ORGANISATION DU CORPS ANIMAL

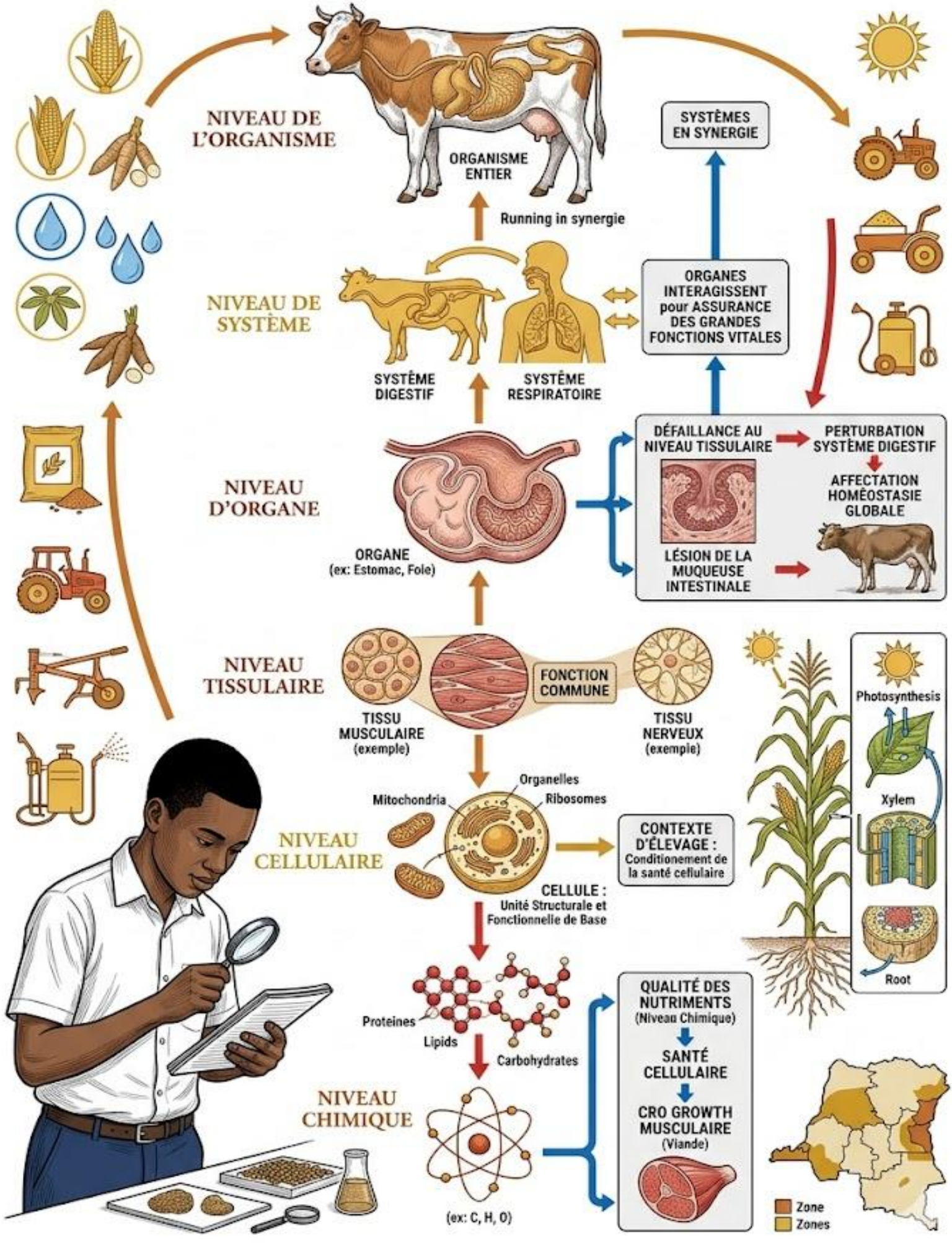

1.3. Les plans et axes de référence anatomiques

La description précise de la localisation d'une lésion ou d'un organe exige l'utilisation d'un référentiel spatial universel, indépendant de la position de l'observateur.

1.3.1. Le plan sagittal médian et les plans paramédians

Le plan sagittal médian divise le corps de l'animal en deux moitiés symétriques, gauche et droite, passant de la tête à la queue. Les plans parallèles à ce dernier se nomment plans paramédians ou sagittaux latéraux. Une structure située plus près du plan médian est qualifiée de médiale, tandis qu'une structure plus éloignée est dite latérale. Par exemple, sur le membre antérieur d'un porc, l'épaule se situe en position latérale par rapport aux côtes.

1.3.2. Le plan transversal et le plan frontal

Le plan transversal coupe le corps perpendiculairement au grand axe, créant une section avant et une section arrière. Sur un membre, ce plan est horizontal. Le plan frontal, ou dorsal, divise le corps en une partie supérieure (dorsale) et une partie inférieure (ventrale). La compréhension de ces plans permet au technicien agricole de localiser avec exactitude les sites d'injection intramusculaire ou d'interpréter des coupes échographiques lors du suivi de gestation.

1.3.3. Terminologie directionnelle

Les termes crânial et caudal indiquent respectivement la direction vers la tête et vers la queue. Les termes dorsal et ventral désignent la direction vers le dos (colonne vertébrale) et vers le ventre. Sur les membres, au-delà du carpe et du tarse, les termes changent : dorsal désigne la face avant, tandis que palmaire (membres antérieurs) et plantaire (membres postérieurs) désignent la face arrière. Les termes proximal et distal décrivent la position relative sur un membre ou un organe tubulaire : proximal indique une position proche de l'origine ou du corps, distal une position éloignée. Le sabot est distal par rapport au jarret.

1.3. Les plans et axes de référence anatomiques

L'anatomie macroscopique s'intéresse aux structures visibles à l'œil nu, telles que le cœur d'un bovin ou le gésier d'une poule, tandis que l'**anatomie microscopique**, ou **histologie**, explore l'organisation cellulaire invisible sans instrumentation optique.

1.3.1. Le plan sagittal médian et les plans paramédians

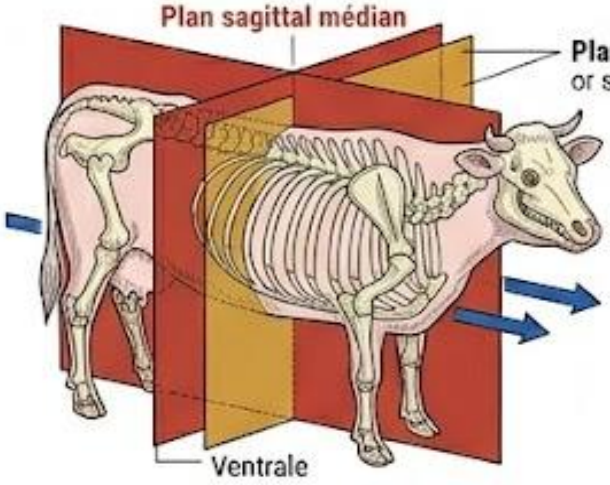

Cobolt Blue
- Médiale
- Latérale

Modern Sans-serif
Authority/Key Planes
- Structure/Terre (Plans Paramédians)
- Fonctions Vitales (Médiale/Latérale)
- Flux (Nutriments - Cobalt)
- Processus (Déchets - Rouge)

Exemple : **Membre antérieur du porc**
- Épaule (latérale)
- Côtes (médiales)

Typographie : Garamond élégant pour les labels principaux, Sans-serif moderne pour les explications. Clarté et lisibilité maximales pour l'option Agriculture Générale en RDC.

1.3.2. Le plan transversal et le plan frontal

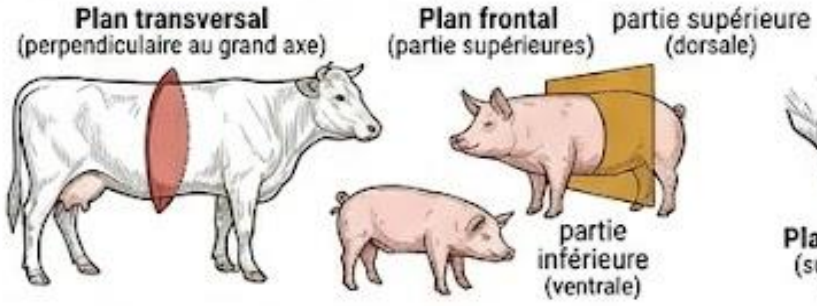



Plan transversal
(sur un membre : horizontal)

Application Agricole
- Sites d'injection intramusculaire
- Interprétation d'échographie (Gestation)
- Pregnant agricole

1.3.3. Terminologie directionnelle

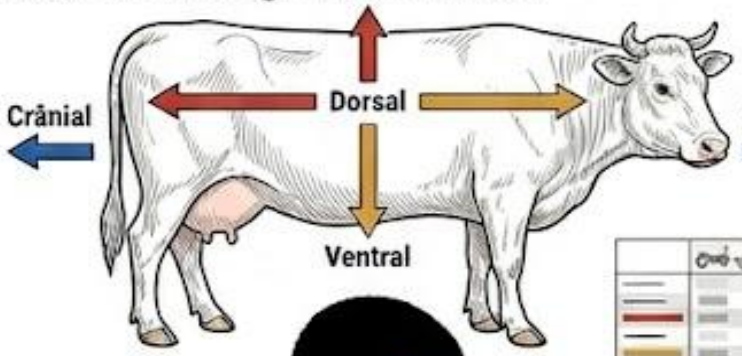

Focus sur les membres (carpe/tarse et au-delà)







Dorsal
face avant

Palmaire
membres antérieurs, face arrière

Plantaire
membres postérieurs face arrière

Tableau des plans et axes





1.4. Les grandes cavités corporelles

Le corps des vertébrés abrite des cavités fermées qui protègent les organes vitaux des chocs et permettent leur changement de volume sans rupture tissulaire.

1.4.1. La cavité dorsale

La cavité dorsale protège les organes fragiles du système nerveux central. Elle se subdivise en cavité crânienne, formée par les os du crâne et abritant l'encéphale, et en canal vertébral (ou rachidien), formé par l'alignement des vertèbres et contenant la moelle épinière. Cette protection osseuse rigide est indispensable pour prévenir les paralysies irréversibles chez le bétail lors de traumatismes.

1.4.2. La cavité ventrale

La cavité ventrale, beaucoup plus vaste, contient les viscères et se divise en deux compartiments principaux séparés par le diaphragme, un muscle respiratoire essentiel.

- **La cavité thoracique :** Située crânialement par rapport au diaphragme, elle est protégée par la cage thoracique. Elle contient le cœur, les poumons et l'œsophage. Elle se subdivise elle-même en cavités pleurales (autour des poumons) et cavité péricardique (autour du cœur).
- **La cavité abdomino-pelvienne :** Située caudalement au diaphragme, elle se compose de la cavité abdominale (estomac, intestins, foie, rate, reins) et de la cavité pelvienne (vessie, organes reproducteurs, rectum). Contrairement à la cavité thoracique, la cavité abdominale est délimitée par des parois musculaires souples, permettant l'expansion de l'utérus lors de la gestation ou du rumen lors de la digestion.

Importance de la séparation diaphragmatique

L'intégrité du diaphragme garantit la séparation étanche entre la pression négative du thorax, nécessaire à l'inspiration, et la pression positive de l'abdomen. Une hernie diaphragmatique chez un bovin entraîne une compression pulmonaire par les organes digestifs, provoquant une détresse respiratoire sévère.

REPUBLIQUE DÉMOCRATIQUE DE LA CONGO
GÉNÉRAL AGRICULTURE

Gravure Moderne & Épurée

CAVITÉ DORSALE

CAVITÉ CRÂNIENNE

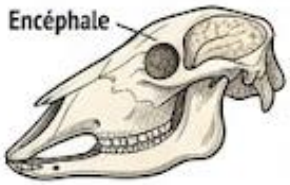

CANAL VERTÉBRAL

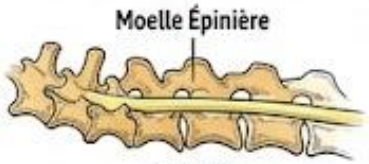

PROTECTION OSSEUSE RIGIDE DU SYSTÈME NERVEUX CENTRAL (SNC).
Prévention des paralysies irréversibles chez le bétail.

Importance de la séparation diaphragmatique

HERNIE DIAPHRAGMATIQUE CHEZ UN BOVIN

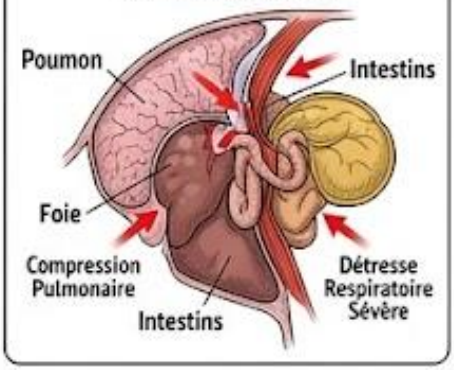

DIAPHRAGME
Muscle respiratoire essentiel et étanche.

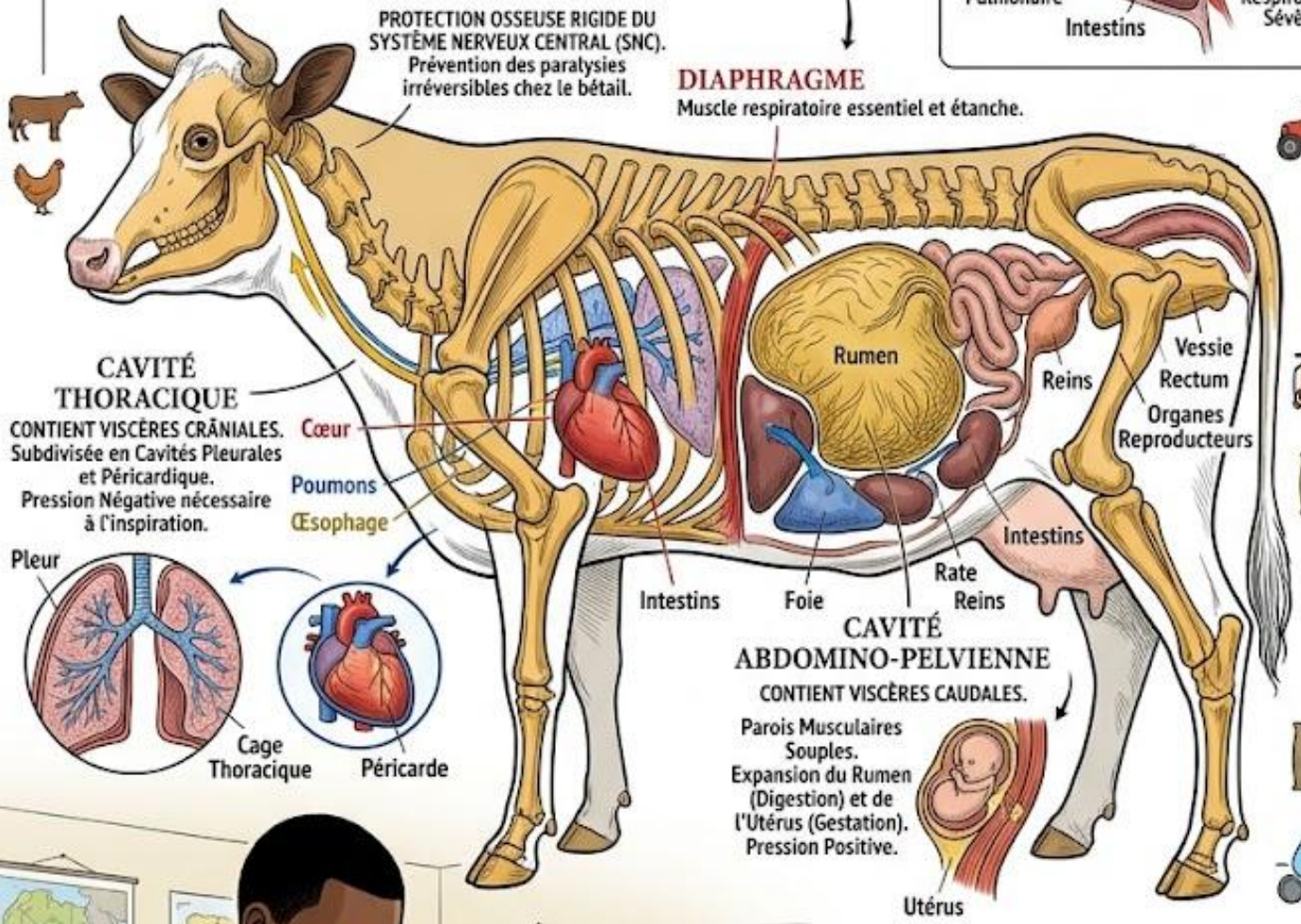

CAVITÉ THORACIQUE

CONTIENT VISCÈRES CRÂNIALES.
Subdivisée en Cavités Pleurales et Péricardique.
Pression Négative nécessaire à l'inspiration.

Cœur
Poumons
Œsophage

CAVITÉ ABDOMINO-PELVIENNE

CONTIENT VISCÈRES CAUDALES.

Parois Musculaires Souples.
Expansion du Rumen (Digestion) et de l'Utérus (Gestation).
Pression Positive.

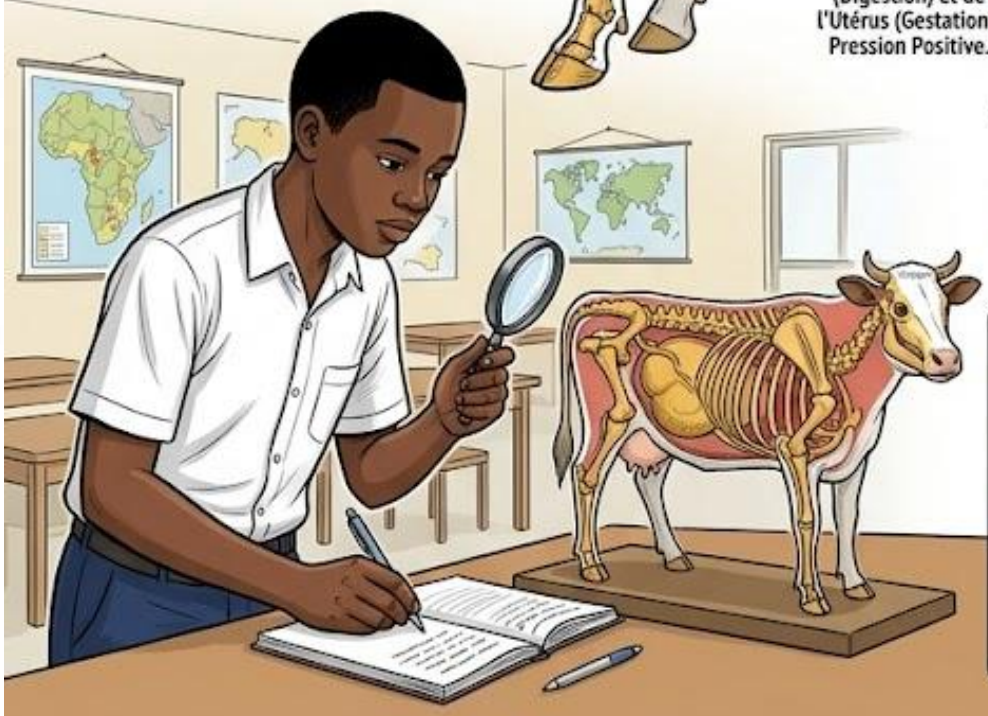

TABLEAU COMPARATIF DES CAVITÈS CORPORELLES DU BOVIN

Cavité	Type de Protection	Organes Principaux	Application Agricole
DORSALE	Protection Osseuse Rigide	Encéphale Moelle Epinière	Santé du SNC / Préventios Traumatiques
VENTRALE (Thoracique)	Cage Thoracique	Cœur Poumons Œsophage	Respiration / Etanchéité (Inspiration)
VENTRALE (Abdomino-pelvienne)	Parois Musculaires Souples	Rumen Foie Intestins Utérus	Digestion / Gestation / Expansion des Viscères